

OVERDENTURE A SUPPORTO PARODONTALE. INDICAZIONI E VANTAGGI NEL PAZIENTE ANZIANO

Paolo Carlino*, Francesco Inchingolo*, Michele Scivetti*, Edoardo Baldoni**, Giulio Pollice**

*Università degli Studi di Bari, Dipartimento di Odontostomatologia

**Università degli Studi di Sassari, Scuola di Specializzazione in Chirurgia Odontostomatologica

RIASSUNTO: Nei pazienti anziani, una overdenture a supporto parodontale è consigliata in molte situazioni anatomiche del cavo orale. Il termine overdenture include sia la protesi completa che la protesi parziale rimovibile, supportate da un numero variabile di radici che possono preservare la cresta edentula dal riassorbimento osseo. Attraverso un'attenta analisi della letteratura, vengono forniti indicazioni, vantaggi, svantaggi del trattamento e linee guida per la progettazione e l'esecuzione di una protesi overdenture a supporto parodontale. La valutazione delle radici residue è una fase critica nel piano di trattamento. Vengono qui fornite indicazioni nella scelta dei pilastri e per l'igiene degli stessi, che frequentemente sono soggetti a processi cariati. La scelta di utilizzare in queste protesi attacchi di precisione dovrebbe avvenire solo dopo qualche mese, per valutare la collaborazione del paziente. Sicuramente questa scelta è una buona soluzione per migliorare la ritenzione della protesi e il comfort del paziente, ma aumenta il rischio di fallimenti tecnici e i costi sono più elevati. Questa soluzione sarebbe da riservare a pazienti che hanno bisogno di una ritenzione e in cui i pilastri hanno una prognosi favorevole. Comunque, una overdenture con attacchi di ritenzione può essere considerata di elezione rispetto a una semplice overdenture.

PAROLE CHIAVE: overdenture, protesi dentale, radici dentarie

SUMMARY: Titolo inglese Titolo inglese Titolo inglese Titolo inglese Titolo inglese Titolo inglese. In the older adults a overdenture is the treatment prosthetic in many oral anatomic conditions. Overdenture includes both total than and removable partial prosthesis, supported by a variable number of roots. In this way, the alveolar bone crest that may be preserved from resorption after roots extraction. By an analysis of the literature we give the indication, vantage, disadvantage of overdenture treatment, and we offer guided lines for treatment planning in roots supported overdenture. Valuation of residual roots is an important stage in the treatment plan and in this article we give an indication to choose and to clean the abutments that usually decayed. The choice to introduce precision attachments will happen few months later valuing the patient's collaboration. The introduction of precision attachment is a ideal solution for improve the prosthesis retention and patient satisfaction, but the risk of technical failure and the cost can increase. Overdenture with precision attachments can be considered better than a simply overdentures.

KEY WORDS: dental prosthesis, overdenture, roots supported overdentures

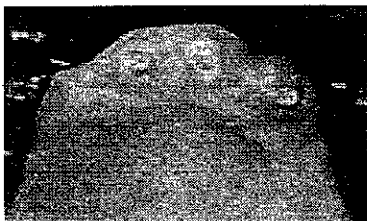L'edentulismo rappresenta una malattia cronica a causa della sua progressiva evoluzione; infatti nonostante l'utilizzo di protesi, persiste una continua evoluzione della situazione con modificazioni delle strutture anatomiche del cavo orale.

Un'overdenture può essere definita come una protesi totale rimovibile in resina, supportata da denti naturali o da impianti. Nei pazienti an-

ziani un'overdenture può essere particolarmente vantaggiosa in caso di perdita estesa di denti, di perdita elevata di attacco parodontale o in una situazione oclusale complessa, o quando gli impianti non possono essere realizzati per ragioni anatomiche¹. In ogni caso l'utilizzo di una protesi overdenture è limitato dalla suscettibilità dei denti pilastro alla carie e alla malattia parodontale progressiva²⁻⁴.

Il termine overdenture include sia la protesi completa che la protesi parziale rimovibile, supportate da un numero variabile di radici (figure 1 e 2). Il mantenimento di una radice sommersa, sotto la mucosa, può preservare la cresta edentula dal riassorbimento osseo (figura 3) ma in molti casi la radice è soggetta a carie e i fallimenti clinici sono frequenti⁵. Scopo di questo lavoro è quello di analizzare i dati dalla letteratura che

PROTESI



1. Numero variabile di radici per overdenture totale.



2. Overdenture con protesi parziale per evitare ganci antiestetici.



3. Preservazione del riassorbimento osseo in prossimità delle radici dentarie.

permettano di pianificare un trattamento con overdenture a supporto parodontale con protesi totale.

INDICAZIONI

Le indicazioni a un trattamento con overdenture sono:

- pochi denti restanti con una distribuzione non adeguata per una protesi parziale rimovibile o fissa;
- perdita di attacco parodontale importante, controindicazione a un trattamento con protesi parziale rimovibile;
- mancanza di mezzi economici da parte del paziente per una protesi fissa;
- situazioni estetiche e funzionali difficili da risolvere con una protesi parziale rimovibile;
- perdita di denti numericamente importante, forte usura dei denti restanti e una diminuzione della dimensione verticale di occlusione.

VANTAGGI

- I vantaggi di una protesi overdenture a confronto di una protesi totale convenzionale sono i seguenti.
- Il sostegno della protesi è parzial-

mente dentario e il legamento parodontale è circa 10 volte meno comprimibile dei tessuti osteomucosi e le radici contribuiscono soprattutto al supporto della protesi e al mantenimento a lungo termine della stabilità e quindi di una occlusione bilanciata⁶.

- Da un punto di vista neurofisiologico, la situazione migliore si verifica quando i propriocettori desmodontali sono mantenuti; questi hanno una importante funzione nei riflessi mandibolari e nella secrezione salivare⁶.
- La funzione masticatoria è migliore se la protesi ha un supporto parzialmente dentario. I pazienti trattati con overdenture conservano fino all'80% della loro capacità masticatoria e questo permette di evitare carenze alimentari⁶.
- Il paziente utilizza più forza masticatoria durante la masticazione e questo diminuisce il rischio di atrofia muscolare⁷.
- Conservando qualche radice come supporto per la protesi, il riassorbimento della cresta residua è minore soprattutto in prossimità delle radici⁶.
- Sul piano psicologico, le radici restanti giocano un ruolo importante limitando il complesso del paziente

edentulo. Il paziente è sicuro che in seguito sarà sempre possibile utilizzare degli attacchi per aumentare la ritenzione della protesi⁶.

- Nel caso di protesi overdenture il braccio di leva condilare è minore e il carico orizzontale sui pilastri è meno importante che con una protesi parziale rimovibile e quindi la prognosi di questi denti è migliore⁶.

SVANTAGGI


Vi sono pochi svantaggi in una protesi overdenture in confronto a una protesi totale convenzionale, a condizione che i pazienti siano motivati e abili a mantenere una buona igiene orale. Un pilastro di un'overdenture è più facile da pulire che un singolo pilastro che supporta una protesi parziale rimovibile, e il fatto che la protesi copra il dente pilastro fa sì che sia essenziale un efficace controllo della placca batterica⁶.

Gli svantaggi sono i seguenti.

- Il bisogno di un trattamento endodontico e le possibili cure per una carie e una flogosi parodontale fanno aumentare i costi.
- Una overdenture può essere, occasionalmente, più ingombrante di una protesi totale convenzionale,



4. *Pilastri ideali situati simmetricamente alla linea mediana.*



5. *Attacco parodontale idoneo per prevenire flogosi gengivale.*

specialmente in presenza di sottosquadri ossei adiacenti ai denti pilastro che può produrre un ingombro al labbro⁸.

• I fallimenti tecnici possono sovrappiungere a causa di un sovraccarico sulla protesi rispetto a una protesi completa convenzionale; spesso vi potrebbe essere uno spazio verticale insufficiente rendendo la protesi meno resistente alle forze applicate e agli stress⁶.

SCELTA DEI PILASTRI

Per la selezione dei pilastri devono essere considerati i criteri seguenti.

• È preferibile che i pilastri siano simmetrici in rapporto alla linea mediana per evitare un asse di rotazione protesico diagonale⁹ (figura 4).

• I pilastri devono avere un attacco parodontale superiore a 5 mm e preferibilmente da 2-3 mm di gengiva attaccata per prevenire irritazioni meccaniche delle aree gengivali (figura 5); comunque è anche possibile realizzare un'overdenture con pilastri senza gengiva attaccata⁹.

• Deve essere possibile un trattamento endodontico preciso; in alcuni casi, dove vi è un bruxismo severo, con retrazione pulpare, la vita-

lità dei pilastri può essere mantenuta⁶.

• Canini e secondi premolari sono idealmente posizionati per provvedere al supporto di una protesi overdenture; il supporto è importante per prevenire il riassorbimento della cresta alveolare quando vi sono denti naturali nel mascellare antagonista o una iperfunzione dei muscoli masticatori; quando denti anteriori sono lasciati come denti pilastro per una I classe di Kennedy per protesi parziale rimovibile, un supporto dentale ottimo può essere raggiunto usando i canini e un incisivo centrale come denti pilastro. In ogni caso un'overdenture mandibolare supportata da impianti è un'alternativa eccellente a una protesi mandibolare completa. La presenza di alcune radici che ritengono una protesi mascellare sono molto importanti come misura per prevenire un eccessivo riassorbimento dei mascellari e mantenere la stabilità oclusale^{5,10-14}.

• I pilastri devono avere un'altezza all'incirca di 1,5-2 mm al di sopra del limite gengivale, il contorno può essere a forma di dosso per facilitare l'igiene orale; se tutto questo non è possibile per raggiungere un contorno e un'altezza appropriati, il pi-

lastro deve essere trattato con una cappetta cementata o con una resina composita. Il restauro e la dentina restante sono resi lisci e ben levigati in maniera tale che vi sia un accumulo minimo di placca e un'agevole igiene^{14,15}.

PIANO DI TRATTAMENTO

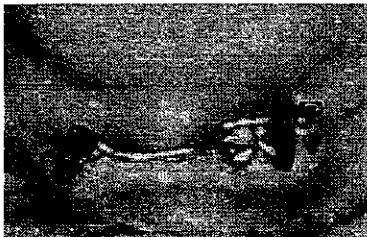Prima di decidere su una protesi definitiva, è importante valutare l'igiene orale del paziente e la sua collaborazione.

Molti pazienti anziani rispondono favorevolmente alla motivazione e all'istruzione d'igiene, ma sarebbe più giudizioso che il paziente avesse in primo luogo una protesi semplice senza attacchi. Se l'igiene orale è buona con una prognosi parodontale favorevole, attacchi di ritenzione per l'overdenture possono essere posizionati in un secondo tempo⁶ (figure 6-8).

APPLICAZIONE SPECIFICA NEI PAZIENTI ANZIANI

Il trattamento dei pazienti anziani con overdenture è molto importante nei seguenti casi:

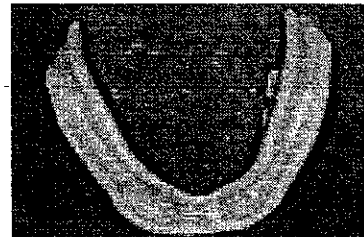
PROTESI



6. Attacchi a barra per aumentare la ritenzione della protesi.



7. Attacchi a sfera per aumentare la ritenzione della protesi.



8. Cavaliere posizionato nella protesi.

- pazienti che mostrano segni clinici di iperfunzione dei muscoli masticatori, come nel bruxismo;
- pazienti con un ristretto spazio intermascellare, in cui la dimensione verticale di occlusione deve essere aumentata per creare spazio sufficiente per la protesi;
- pazienti in cui sono ben evidenti grandi difficoltà di adattamento a una protesi totale convenzionale, una iperfunzione della muscolatura facciale, un riflesso del vomito pronunciato o un riassorbimento severo della cresta alveolare.

Studi longitudinali hanno dimostrato che una buona igiene buccodentale e protesica è essenziale per prevenire la carie e limitare la distruzione parodontale dei pilastri⁶⁻¹⁷. Non bisogna perdere di vista il fatto che la placca si forma velocemente sui pilastri e sulla superficie interna della protesi e che questa placca è cariogena a causa dello *Streptococcus mutans* e del *Lactobacillus*^{3,18}.

Per ridurre il rischio di una distruzione parodontale progressiva, è importante: avere un'igiene ottimale, eliminare chirurgicamente le tasche parodontali superiori a 5 mm, mentre quelle minori di 5 mm si riducono spontaneamente grazie a una

buona igiene professionale e domiciliare, e non portare la protesi durante la notte^{6,9}.

DISCUSSIONE

Un trattamento protesico con protesi overdenture è semplice e la tecnica non è fondamentalmente differente da quella di un trattamento con una protesi totale convenzionale⁸.

Le condizioni che influiscono di più sulla prognosi dei pilastri sono l'igiene buccodentale, l'attività delle carie, la posizione dei denti e il loro stato parodontale^{4,14,19,20}.

Bisogna concepire la protesi in maniera da ridurre al minimo il rischio di frattura della base protesica⁸.

Dopo che la protesi è stata inserita e si verifica la condizione che una carie si sviluppa rapidamente, le radici possono essere coperte con una capetta in oro²¹.

La presenza di una capetta con attacco di precisione è una buona soluzione per migliorare la ritenzione della protesi e il comfort del paziente, ma aumenta il rischio di fallimenti tecnici e aumentano i costi⁸. Questa soluzione sarebbe da riser-

vare a pazienti che hanno bisogno di una ritenzione e i pilastri hanno una prognosi favorevole. È preferibile generalmente non costruire i sistemi di ritenzione protesica inizialmente, ma cominciare con una semplice overdenture per valutare una eventuale guarigione dopo estrazione e il grado di cooperazione del paziente.

Se il trattamento con overdenture con attacchi è stato preso in considerazione, bisogna fare una valutazione attenta dello spazio disponibile per i denti in resina, per gli elementi di ritenzione e per un'eventuale armatura di metallo. Se lo spazio è insufficiente, un trattamento protesico tradizionale può essere appropriato.

Comunque, un'overdenture con attacchi di ritenzione può essere considerata di elezione rispetto a una semplice overdenture.

CONCLUSIONI

La protesi overdenture gioca un importante ruolo nel miglioramento della stabilità e della ritenzione di una protesi totale completa a breve e a lungo termine⁶.

Studi longitudinali hanno dimostrato che le protesi overdenture conservano stabilità ritenzione e occlusione iniziale⁶. Il rischio di frattura di una protesi di questo tipo è superiore a quella di una protesi convenzionale e per questo alcuni Autori consigliano l'inclusione nella resina di una griglia di rinforzo per diminuire questo rischio⁶. Per i pazienti non collaboranti, nei quali l'igiene orale non può essere migliorata, non è realistico pensare a un trattamento di questo tipo.

Corrispondenza Giulio Pollice
via De Rossi 204, 70122 Bari
e-mail: giuliopollice@tuttnail.com

BIBLIOGRAFIA

- Budtz-Jorgensen E. Prosthetic consideration in geriatric dentistry. In: Textbook of Geriatr Dentistry. Holm-Pedersen P (eds). 2nd ed. Copenhagen: Munksgaard, 1996: 446-66.
- Ettinger RL. Tooth loss in an overdenture population. J Prosthet Dent 1988;60:459-62.
- Ettinger RL, Jacobsen J. Caries: a problem in an overdenture population. Community Dent Oral Epidemiol 1990;18:42-5.
- Ettinger RL, Jacobsen J. Periodontal considerations in an overdenture population. Int J Prosthodont 1996;9:230-8.
- von Wowern N, Winther S. Submergence of roots for alveolar ridge preservation. A failure (4 year follow-up study). Int J Oral Surg 1981;10:247-50.
- Budtz-Jorgensen E. Root supported overdenture. In: Textbook of Prosthodontic for the elderly. Diagnosis and treatment. Cità???? Casa editrice???? 1999: 182-5.
- Newton JT, Yemm R, Abel RW, Menhinick S. Changes in human jaw muscles with age and dental state. Gerodontology 1993;10:16-22.
- Zitzmann NU, Marinello CP. A review of clinical and technical considerations for fixed and removable implant prostheses in the edentulous mandible. Int J Prosthodont 2002; 15:65-72.
- Mericske EA, Mericske-Stern R. Overdenture abutments and reduced periodontium in elderly patients. Schweiz Monatsschr Zahnmed 1993;1245-51.
- Budtz-Jorgensen E. Effect of denture-wearing habits on periodontal health of abutment teeth in patients with overdentures. J Clin Periodont 1994;21:265-9.
- Crum RJ, Rooney GE. Alveolar bone loss in overdentures. A five year study. J Prosthet Dent 1978;40:610-3.
- Reitz PV, Weiner MG, Levin B. An overdenture survey: second report. J Prosthet Dent 1980;43:451-62.
- Toolson LB, Taylor ID. A 10 year report of a longitudinal recall of overdenture patients. J Prosthet Dent 1989;62:179-81.
- Budtz-Jorgensen E. Effect of controlled oral hygiene in overdenture wearers: a 3 year study. Int J Prosthodont 1991;4:226-31.
- Budtz-Jorgensen E, Thylstrup A. The effect of controlled oral hygiene in overdenture wearers. Acta Odontol Scand 1988;46: 219-25.
- Theilade E, Budtz-Jorgensen E. Predominant cultivable microflora of plaque on removable dentures in patients with denture-induced stomatitis. Oral Microbiol Immunol 1988;3:8-13.
- Theilade E, Budtz-Jorgensen E. Predominant cultivable microflora of plaque on removable dentures in patients with healthy oral mucosa. Arch Oral Biol 1988;28:675-80.
- Keltjens HMAM, Schaeken MJM, van der Hoeven JS, Hendriks JCM. Caries control in overdenture patients: 18 month evaluation on fluoride and chlorhexidine therapies. Caries Res 1990;24:371-5.
- Budtz-Jorgensen E. Prognosis of overdenture abutments in elderly patients with controlled oral hygiene. A 5 year study. J Oral Rehabil 1995;22:3-8.
- Keltjens HMAM, Schacken MJM, van der Hoeven JS, Hendriks JCM. Effects of chlorhexidine gel on periodontal health of abutment teeth in patients with overdentures. Clin Oral Impl Res 1991;2:71-4.
- Eckfeldt A, Johanson LA, Isaksson S. Terapia con overdenture Int J Prosthodont 1997;10:366-74.
- Budtz-Jorgensen E, Theilade E, Theilade J. Quantitative relationship between yeasts and bacteria in denture-induced stomatitis. Scand J Dent Res 1983;91:134-42.
- Gusberti FA, Gada TC, Lang NP, Geering AH. Cultivable microflora of plaque from full denture bases and adjacent palatal mucosa. J Biol Buccale 1985;13:227-36.
- Igarashi Y, Goto T. Ten-year follow-up study of conical crown-retained dentures. Int J Prosthodont 1997;10:149-55.
- Keltjens HPAAM, Creugers TJ, Mulder J, Creugers NHJ. Survival and retreatment need of abutment teeth in patients with overdentures: a retrospective study. Community Dent Oral Epidemiol 1994;22:453-5.
- Molin M, Bergman B, Ericson A. A clinical evaluation of conical crown retained dentures. J Prosthet Dent 1993;70:251-6.
- Mushimoto E. The role in masseter muscle activities of functionally elicited periodontal afferents from abutment teeth under overdentures. J Oral Rehabil 1981;5:441-55.
- Preiskel HM. Overdentures made easy: a guide to implant and root supported prosthesis London: Quintessence, 1996.
- Renner RP, Gomes BC, Shakun ML, Baer, PN, Davis RK, Camp RDH. Four year longitudinal health status of overdenture patients. J Prosthet Dent 1984;51:593-8.
- van Waas MAJ, Kalk W, van Zeller BL, van Os JH. Treatment results with immediate overdentures: an evaluation of 4.5 years. J Prosthet Dent 1996;76:153-7.

In redazione da giugno 2005

DM